Aus dem Pathologischen Institut der Universität Göttingen.
Vorstand: Professor Dr. Gg. B. Gruber.

Beitrag zur Kenntnis totaler Wirbelspaltungen mit Darmvorfall durch die Rhachischisis.

(Beitrag zur Kenntnis des „Status dysrhaphicus und der Nierenektopie")

Dissertation

zur Erlangung des Doktorgrades der Medizinischen Fakultät der Georg-August-Universität zu Göttingen

vorgelegt am 11. 12. 1940

von

Gottfried Meyer

aus Hannover.

Göttingen 1941

Buchdruckerei Martin Saß & Co., Göttingen.

Dekan: Prof. Dr. Stich.

Referent: Prof. Dr. Gg. B. Gruber.

Tag der mündlichen Prüfung: 11. Dezember 1940.

Eine allgemein seltene menschliche Mißbildung ist dem Göttinger Pathologischen Institut von Herrn Professor Dr. Giese aus Bremen zur näheren Untersuchung überlassen worden. Es handelt sich um das zweite Kind einer Familie P. aus der Umgebung von B., von der bekannt ist, daß das erste Kind mit fünf Jahren gestorben ist, und daß bei der Sektion damals Doppelbildungen der Organe und der Wirbelsäule gefunden worden sind.

Unter der Sektionsnummer 959/40 ist die Frucht anatomisch untersucht worden. Es handelt sich um die macerierte Kindesleiche eines 40,5 cm langen Mädchens, über das folgendes Sektionsprotokoll niedergelegt wurde:

Ein unreifes 40,5 cm langes, völlig breitgedrücktes Kind weiblichen Geschlechtes.

Der Schädel ist stellenweise weich, seine Nähte sind nicht geschlossen, die Fontanellen klaffen weit. Die Geburtsgeschwulst befindet sich in der Scheitelbeingegend.

Der Hals ist gewöhnlich, es sind äußerlich keine Veränderungen feststellbar.

Der Thorax ist völlig deformiert, die linke Seite abgeflacht, die rechte besonders in der Mamillarlinie stark vorgewölbt. Am Rücken befindet sich etwa ab zweiten Brustwirbeldornfortsatz eine an Breite nach unten zunächst zunehmende, dann sich wieder verjüngende Spalte von rund 7 cm Länge und 3,8 cm Breite. Diese Spalte ist eingenommen von Weichgeweben in merkwürdiger Verteilung. Man sieht (Abb. 1) mehrere polsterartige, etwas derb anzufühlende Vorwölbungen, sie befinden sich besonders links, während mehr rechts oben eine grünschwärzlich verfärbte, blasenartige, von flüssigem Inhalt erfüllte, offenbar dünnwandige, fast walnußgroße Bildung schwappend heraushängt. Diese Bildung ist

Abb. 1

allseitig dicht geweblich mit der Umgebung verwachsen. Irgendeine Öffnung, Fistel oder dergleichen zeigt sich im ganzen Weichteilfeld zwischen den auseinandergewichenen Teilen der Wirbelsäule nicht. Kaudal des genannten blasigen, an eine Darmschlinge erinnernden Gebildes, findet sich eine grüngelblich verfärbte, ziemlich flache, an weiches Leder erinnernde, leicht gefältete

Weichteildecke. Links wird die eben als Darmschlinge bezeichnete Bildung von mehreren höckrigen, festen Polstern begrenzt, die auf Einschnitten am Rand gelbliche Flecken und Streifen, mehr nach innen gelegen eine bröcklige Masse — etwa wie geronnenes Blut in grauroter bis braunroter Farbe — darbieten. Außerdem fühlt man knorpelfeste Bestandteile, die der Wirbelsäule zuzuschreiben sind. Sie liegen im wesentlichen lateral von den eben genannten Polstern. Ihre Oberfläche ist mit rötlich gefärbten, zum Teil epidermisierten Gewebsbestandteilen bedeckt. Zum Teil ragen sie in die vorhin genannten Polster hinein. Im linken unteren Randbereich der auseinanderklaffenden Wirbelsäulenteile liegt ein bräunlich aussehendes höckriges Organ von Haselnußgröße, zum Teil überzogen von der lederähnlichen gelbgrünen Weichteilplatte. Bei Betastung fühlt man, daß jene klaffende, von Weichteilen gefüllte Stelle inmitten des Rückens seitlich begrenzt ist von je einer Wirbelsäulenhälfte; d. h. also vom oberen Brustanteil ab erscheint die Wirbelsäule geteilt in zwei Schenkel, sodaß sie im ganzen schematisch mit der Figur einer Todesrune (ᛦ) zu vergleichen ist. Jener Teil der Wirbelsäule, der über den soeben genannten, bräunlich aussehenden höckrigen Organen gelegen ist, der also den oberen Abschnitt des klaffenden Feldes nach links hin begrenzt, fühlt sich ungemein unregelmäßig und formlos an. Nach unten vereinigen sich entgegen dem Bild der Todesrune die Schenkel der geteilten Wirbelsäule wieder einigermaßen, ja es scheint über dem Becken wieder eine Hartgewebsbrücke etwa an Stelle des Kreuzbeines vorhanden zu sein, soweit sich dieses durch Tasten feststellen läßt.

Die Brustwarzen sind beiderseits vorhanden.

Die Nabelschnur hat eine Länge von 15 cm; sie enthält drei Gefäße.

Die Schamgegend weist eine eigenartige Beschaffenheit auf. Es findet sich neben dem rechten Oberschenkel eine grünlich verfärbte Hautausstülpung, die an einen Scrotalbruch erinnert. Hoden können palpiert werden.

Das äußere Genitale läßt eine sehr kräftige Klitoris und zwei deutliche kleine Schamlippen erkennen. Diese Schamlippen

lassen aber keine Öffnung des Urogenitalkanals, also weder ein ostium urethrale noch einen Scheideneingang, erkennen. An deren Stelle findet sich, etwas prolabiert, ein fast erbsengroßer Zapfen eines rotgrau gefärbten glatten Gewebes. Hinter ihm ver-

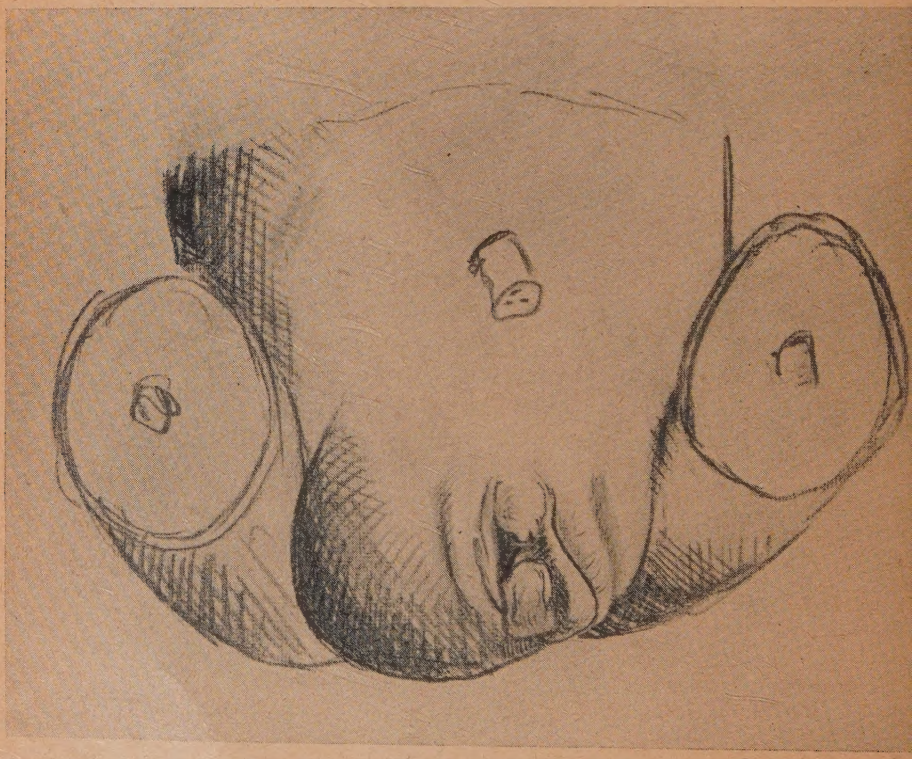

Abb. 2

einigt sich in Form einer dünnen Kommissur das kleine Schamlippenpaar, indes größere Schamlippen die kleinere Schamlippen umgreifen. Dieses ganze äußere Genitale ist stark vorgetrieben von der genannten hodensackartigen Auftreibung der Haut der Leistengegend rechts. Aber diese Auftreibung setzt sich gegen den Damm hin fort und macht sich auch noch links ein wenig geltend.

Die Aftergrube ist deutlich ausgeprägt, sie liegt 2 cm rückwärts über der hinteren Schamlippenkommissur. Jedoch läßt sich kein After sondieren, die trichterartige Vertiefung ist häutig verschlossen.

Die oberen Extremitäten erscheinen relativ lang.

An den unteren Extremitäten findet sich am rechten Bein eine Deformität des Kniegelenkes in Form eines Genu recurvatum. Der rechte Fuß steht in Klumpfußstellung (Pes varo — calcaneus).

Der ganze Fetus ist mit Käseschmiere bedeckt, an verschiedenen Stellen hängt die Oberhaut in Fetzen herunter.

Zur besseren Durchführung der Sektion wird der linke Oberarm exarticuliert. Der Knorpel des Oberarmknopfes ist weich und gut schneidbar.

Der Körper der Frucht wird nun von vorne her anatomisch präpariert, die Bauchhöhle geöffnet. Dabei quillt eine reichliche Menge gallfarbener Flüssigkeit hervor. Vom Nabel her zieht in gewöhnlicher Weise im ligamentum teres die Nabelvene zur Leber. Nach ihrer Durchtrennung liegt der Bauchsitus frei.

Die Leber liegt medial, ist verhältnismäßig groß und grünlich verfärbt. Auf der linken Seite ragt unter der Leber ein zarter Lappen der Milz hervor, rechts sieht man einige Dünndarmschlingen.

Gallenblase, Gallenleitung und Pankreas ohne Besonderheit.

Im Unterbauch findet sich in beiden Leistengruben je ein Ovar mit dazu gehörigem Tubenanteil. Diese Tuben verlaufen jeweils zu einem Uterushorn. Es besteht also ein Uterus bicornis.

Ein Blick auf die vordere Bauchwand zeigt deutlich die zwei Ligamenta vesico-umbilicalia, während ein deutliches mittleres vesico-umbilicales Band nicht ausgesprochen ist. Dagegen zieht in der Tiefe der Bauchhöhle von der Gegend der Blase her ein breites, heller gefärbtes, bandartiges Gebilde über den Uterus zwischen seinen beiden Hörnern hinweg durch die excavatio retrouterina etwas nach links von der Mittellinie, wo man einen

dicken Darmabschnitt nach rückwärts verschwinden sieht. Offenbar handelt es sich hier um ein sogenanntes ligamentum vesicorectale.

Der Versuch, durch Eingehen von vorne her die Harnblase festzustellen, gelingt nicht. Man findet in der Gegend der Blase ein rotes, derbes, offenbar muskuläres Gewebe ohne Lichtung. Dahinter liegt der ebenfalls solide Körper des Uterus, der sich nach oben hin in zwei Hörner aufteilt. Der Uterus besetzt in seinem zapfenartigen unteren Teil keine Lichtung, auch die Scheide ist nicht rohartig angelegt, ein säulenförmiger muskulöser setzt sich in den Zapfen fort, der zwischen den kleinen Schamlippen in die Vulva vorgestülpt ist.

Die Harnleiter sind nicht zu erkennen.

Es wird die Leber mit einigen Scherenschlägen aus ihrem Bett gelöst und das Zwerchfell sorgfältig nach Lücken oder Defekten untersucht. Es finden sich keinerlei Lücken oder Defekte; dagegen erscheint das Zwerchfell rechts reichlich hochgewölbt; an der linken Seite war es stark abgeflacht und schief gestellt.

Magen und Milz liegen an normaler Stelle.

Die Milz besteht aus zwei Lappen und ist gewöhnlich groß.

Eröffnung des Magens an der großen Curvatur. Der Magen ist mit grünlicher Schmiere angefüllt.

Die Sondierung des Duadenums gelingt zunächst nur einen Zentimeter; dann folgt ein scharfer Knick nach oben links; alsdann ist weitere Sondierung des Darmes möglich. Irgend eine Verlegung des Darmlumens ist nicht feststellbar.

Der Dünndarm ist mit Meconium gefüllt, nirgends eingeengt. Bei der nun folgenden Sondierung des Colons ergibt sich eine ganz absonderliche Lage des Dickdarms. Das Colon ascendes liegt rückwärts in der Mitte der Bauchhöhle, es steigt außerordentlich hoch an, bis seine Flexur zwischen den auseinandergewichenen Wirbelsäulenanteilen rechts oben in dem Rükkenspalt frei sichtbar vorliegt, aber ohne jede Öffnung oder Fistel nach außen. Dort wendet sich dann der Verlauf des Dick-

darmes etwas bauchwärts und linkshin, um als Colon descendens seinen Weg ins Becken zu nehmen, wo verhältnismäßig hoch ohne Ausprägung eines S-förmigen Darms dieses Darmstück den Beckenboden erreicht; diese Stelle befindet sich jenseits der nichtperforierten Aftergrube. Von hier aus läßt sich aber ein hornartiger Fortsatz des Dickdarms sondieren, der hinter dem Uterus, ihm vorbeigreifend, in einen etwas unregelmäßigen Hohlraum führt, der neben der rechten großen Schamlippe jene scrotumähnliche Vortreibung an der rechten Seite der äußeren Geschlechtsorgane hervorgerufen hat. Anscheinend liegt hier ein dystopisches Stück des Schwanzdarmes vor.

Zur Eröffnung der Brusthöhle wird nun auch der rechte Arm exarticuliert. Durchtrennung der Rippen. Dabei zeigt sich die enorme kypho-scoliotische Verbiegung des Brustkorbes sehr deutlich. Eröffnung der Brusthöhle. Der Thymus bedeckt das ganze Mediastinum und einen großen Teil des Herzens, ist normal groß und erstreckt sich mit einem Lappen sehr hoch nach links hinauf.

Die Schilddrüse ist klein und zeigt keine wesentlichen Veränderungen.

Die Lungen sind nicht beatmet, sehr klein. Die linke Lunge überdeckt das Herz nicht und ist sehr zart. Entfernung der Lungen. Dabei zeigt es sich, daß der linke Brustraum sehr klein ist. Außer der schon anfangs erwähnten Abflachung der vorderen Rippenbögen zeigt sich in Höhe der vierten Rippe hinten eine nach unten stark zunehmende Buckelbildung, die die linke Brusthöhle stark verengt. Auch ist das Zwerchfell, wie schon oben erwähnt, stark nach oben geschoben und abgeflacht. Der rechte Thoraxraum ist im Verhältnis zur anderen Seite sehr groß und tief. Die rechte Lunge besteht aus drei Lappen und erscheint völlig normal.

Das Herz ist von normaler Größe und bietet keinen besonderen Befund.

Die Aorta kommt aus dem linken Ventrikel, ihre pars ascendens ist verhältnismäßig lang und reicht sehr weit nach oben hinauf, biegt dann nach oben links um, verläuft im Thorax auf der linken Seite und teilt sich gleich nach dem Durchtritt durch das

Zwerchfell in zwei Äste entsprechend etwa den art. iliacae communes. Im Thorax gibt sie in ihrem pars descendens einen Ast nach links ab, der in dem Höcker des Brustkorbes in Höhe der sechsten Rippe verschwindet.

Nach der Entfernung des Zwerchfells sieht man nun deutlich die Verhältnisse der Leibeshöhle, die sich grubenartig nach hinten bis zur Rückenspalte hin verjüngt, aber vollkommen mit Bauchfell ausgekleidet ist. Nach oben rückwärts ist ihr Peritoneum mit jenem lederähnlichen gelbgrauen Gewebe verwachsen, das den unteren Abschnitt des Spaltfeldes am Rücken bedeckt und nach links oben begrenzt wird von der dorsal prolabierten Colonschlinge.

Die Sektion des Mundes und Halses ergibt gewöhnliche Verhältnisse an Zunge, Schlund, Kehlkopf, Trachea und Speiseröhre.

Wie gesagt teilt sich die Aorta unmittelbar nach Durchtritt durch das Zwerchfell in zwei Stämme, die links und rechts die auseinandergewichenen Wirbelsäulenanteile begleiten. Nach rechts hin wird unmittelbar unter dem Zwerchfell ein Ast abgegeben, der offenbar eine art. renalis darstellt. Weiterhin verläuft das rechte Hauptgefäß zur rechten Leiste hin. Die entsprechende linke Nierenarterie tritt zwischen Rippen hindurch außerhalb des Thorax zur linken Niere hin.

Die linke Niere liegt mit ihrem unteren Pol unterhalb der Rippenbogenbegrenzung links, sie ist unterhalb der häutigen Decke des Körpers nach oben hin zu verfolgen, liegt also dort außerhalb des Thorax und greift mit ihrem oberen Pol als bräunlicher Höcker in das Weichteilfeld am linken Rande des Wirbelsäulenspaltes von außen hinein. Eine linke Nebenniere ist hier nicht zu finden.

Die rechte Niere liegt hinter der Leber unmittelbar unter dem Zwerchfell und ist bedeckt von einer großen Nebenniere, die in Hufeisenform wesentlich nach rechts gedrängt angetroffen wurde.

Harnleiter konnten bei dem ziemlich stark zersetzten Zustand der Frucht nicht mit Sicherheit festgestellt werden, jedoch kann dieses einem Mangel der Präparation zugeschrieben werden.

Die Abbildungen 1 und 2 geben über das äußere Verhalten dieser Frucht Auskunft. An Hand der Abb. 3 soll das eigentümliche Skelettverhalten näher geschildert werden.

Abb. 3

Die Betrachtung der Röntgenbilder des auspräparierten Skelettes ergaben folgende Besonderheiten: Im Bereich der Halswirbelsäule besteht eine Unregelmäßigkeit, insofern ein atypischer

Verknöcherungskern die linke Seite des Epistropheuskörpers mächtiger erscheinen läßt als die rechte. Dadurch ist eine gewisse rechts-konvexe seitliche Verbiegung der Halswirbelsäule gegeben, sie schwingt also im untersten Abschnitt nach links hin.

Während der erste Brustwirbel ordentlich gebildet ist, ist der Körper des zweiten Brustwirbels flach, V-förmig. Alsdann ist die Wirbelsäule getrennt, sie verläuft im ganzen Abschnitt des Brustteiles in auseinanderweichender Weise, derart, daß die Wirbelkörper, jeweils durch zwei Verknöcherungskörper ausgezeichnet, sich in ihren Kernanteilen trennten und ein weiter Spalt zwischen beiden Wirbelsäulenhälften entstand, der frei von Verknöcherungsbrücken ist. Es läßt sich an Hand mehrfach hergestellter Röntgenbilder die Zahl der Segmente der Brustwirbelsäule nicht ordentlich zählen; denn eine gewaltige links-konvexe Kyphoscoliose zeichnet die linke Hälfte der Wirbelsäule aus, die wesentlich stärker ausgebildet ist und eine regelmäßigere Höhe der einzelnen Wirbelkörper zeigt als die rechtsseitige Wirbelsäulenhälfte. — Die Zählung der Rippen ergibt elf linke Rippen, von denen die beiden ersten nach vorne hin zu einer breiten Einzelrippe verschmelzen, auch auf der rechten Seite sind elf Rippen zu zählen im Bereich ihres Abganges von der Wirbelsäule. Dadurch, daß die erste und zweite Rippe, ferner die zehnte und elfte Rippe miteinander in Richtung nach vorne hin verschmelzen, sind vorn nur neun Rippen zu zählen. Auch diese neun zeigen untereinander knöcherne vereinzelte Brückenbildungen.

Die linke Wirbelsäulenhälfte läßt in Form einer gewaltigen Kyphose eine kräftige Lumbalwirbelsäule erkennen, die in den unteren Abschnitten beiderseitige Seitenfortsätze aufweist. Die rechte Wirbelsäulenhälfte ist stark verworfen, ebenfalls kyphotisch, in ihren Segmenten vielleicht um einen Wirbelkörper verkürzt.

In sehr eigenartiger Weise schließt sich an beide Wirbelsäulenhälften je ein modifiziertes Kreuzbein an, das mit der lateralen Seite oben und innen an den zugehörigen Darmbeinschaufeln syndesmotisch ansetzt. Diese beiden Kreuzbeinhälften sind dadurch, daß sie mit ihrer Achse medial gerichtet aufeinander loswuchsen,

im Endbereich knorpelig zu einem Band verwachsen. Es existiert also nicht ein keilförmiges einheitliches Kreuzbein, sondern eine balkenartige Skelettbildung, die mit der Vorder- und Innenseite der Darmbeinschaufeln syndesmotisch und synchondrotisch verbunden gewissermaßen die Darmbeinschaufeln überdacht. Das Röntgenbild ergibt die große Unregelmäßigkeit dieser eigenartigen „Kreuzbeinbildung".

Besonders bemerkenswert erwies sich bei der Präparation der Wirbelsäule das Verhalten des Rückenmarkes. Das Rückenmark teilte sich entsprechend der Auseinanderweichung der beiden Wirbelkörperhälften in zwei Anteile, von denen der eine Anteil nach links hin gewendet in einen neuen Wirbelkanal zog, der gebildet wurde von den dortigen Wirbelkörperhälften und seitlichen Auswüchsen, die bogenförmig, im allgemeinen sehr untypisch, sich nach der medialen Seite erhoben und einen Wirbelkanal überbrückten. Im Bereich des Brustabschnittes war auf diese Weise über der linken Wirbelsäulenhälfte ein schwer zu deutendes unregelmäßiges knöchernes Gebilde entstanden, das aus kleinen Knochenanteilen bestehend, mit den Dornfortsatzhälften bindegewebig oder knorpelig verbunden wie ein Rudiment einer halbseitigen Thoraxbildung aussah. Im Bereich der Lendenwirbelsäule fielen querfortsatzartige Auswüchse an zwei Stellen auf, hier bildete tatsächlich die linksseitige Wirbelsäulenhälfte ein Rohr, in dem das Rückenmark verlief. Es endete in einem hiatus-sacralis. Dieses linksseitige Sacrum ließ deutliche Bogenfortsätze mit deutlichen Intervertebrallöchern nach beiden Seiten erkennen.

Viel weniger charakteristisch waren die homologischen Verhältnisse an der rechten Wirbelsäulenhäfte. Hier war kein röhrenartiger neuer Wirbelkanal gebildet, es zog lediglich das Rückenmark flächenhaft nach abwärts. Auch erschien hier die Kreuzbeinhälfte viel weniger charakteristisch ausgebildet als links.

Das Becken war infolge der andersartigen Verbindung mit den Kreuzbeinanteilen sehr flach. Die Darmbeinschaufeln sahen mehr nach vorne als in den Beckentrichter hinein. Die Beckenlichtung war querverengt, die spinae ischiadicae sowie die tubera ischiadica stehen sich sehr nahe, die Hüftbeinpfannen sind mehr

nach hinten als nach der Seite geöffnet. Die Symphyse springt schiffsschnabelartig vor, der Symphysenwinkel ist verhältnismäßig spitz.

Histologische Untersuchung.

Die histologische Untersuchung ergab bei der Nabelschnur zwei Arterien und eine Vene, sowie an einer Stelle ziemlich regelmäßig zwischen den drei Gefäßen die sehr dichte Webung des Ausläufers des ligamentum vesico-umbilicale mediale.

Die beiden Nieren waren ausgezeichnet durch eine mächtige Entwicklung von Bindegewebe, während nur mäßige Mengen von Glomeruli gefunden wurden. Ja, diese befanden sich z. T. im Abbau, Harnkanälchen fehlten fast ganz oder imponierten als solide Epithelstränge, umgeben von einem Infiltrat von Leukozyten. Kelche vom Nierenbecken, kenntlich an ihrem Übergangsepithel, waren sehr leicht zu erweisen. Im übrigen war die breite Masse des Gewebes ein ungemein gefäßhaltiges, faserreiches Bindegewebe, das auch gelegentlich Knorpelinseln umfaßt.

Die Nebenniere wurde histologisch bestätigt. Infolge starken Gewebszerfalls ist über Einzelheiten der Nebenniere nichts zu sagen.

Ein solides Gewebsstück aus der Gegend des Duodenums entpuppte sich als Rest eines halbverwesten Pankreas. Schnitte aus einer der merkwürdigen weichgewebigen Vorbuckelungen im linken Randgebiet des Spaltgebietes zwischen den Wirbelsäulenhälften erwies sich als ein von Lymphspalten und Blutgefäßen üppig durchsetztes Bindegewebe, das stellenweise wie ein Angiom aussah. Sein schwammiger Aufbau erinnerte z. T. an Bilder von Lymphangiomen, dem entspricht auch, daß in den Räumen dieses schwammigen Gebildes Blutkörperchen fehlten. Andere Hohlräume waren nur von Blut erfüllt, ja, gelegentlich war es auch zu Blutungen in das schwammige Gewebe gekommen.

Die lederähnliche, gelbgraue Haut, die nach unten den Rückenspalt überdeckte, ließ sich histologisch nicht mehr vollkommen klarlegen, infolge der durchgemachten Mazeration der Frucht

fehlten die Feinheiten der Außenbedeckung, die vielleicht nervöser Art waren. Man sah nur noch ein mehr oder weniger netzig angeordnetes Bindegewebe mit feinen Gefäßen, sodann eine Lage eines kollagenen straffen Bindegewebes ähnlich wie bei der Dura mater.

Die Zusammenfassung der Ergebnisse der Präparation und der histologischen Befunde läßt folgende Diagnose stellen:

Weibliches Neugeborene mit totaler dorso-lumbo-sacraler Rhachischisis und mit Vorfall eines Dickdarmteiles durch das Feld der Rhachischisis nach hinten. Mächtige Kyphoscoliose der Brust-, Lenden- und Kreuzbeinabschnitte mit teilweiser Verlagerung der linken Niere außerhalb des Thorax in das Grenzgebiet der Rückenspalte hinein. Schwere enterale Mißbildung mit Persistenz des Schwanzdarmes und hernienartiger Vorstülpung in der Gegend der rechten Leiste. Atresie der Vagina. Äußerste Hypoplasie der Harnblase. Atrophie der Harnleiter, Hypoplasie beider Nieren mit Gewebsfehlbildung. Solitäre Nebenniere. Flaches, mäßig anchipodales Becken.

Diese merkwürdige Mißbildung verdient eine nähere Würdigung in mehrfacher Hinsicht. Nicht nur liegt hier ein Beispiel eines ausgesprochenen „Status dysrhaphicus" zusammen mit Entwicklungsstörungen der Harnorgane vor (Werner Meyer, H. Wepner), sondern auch eine ungewöhnliche Art der totalen Wirbelspaltung mit Prolaps eines Darmteiles durch die Wirbelspalte nach außen. Die Besonderheit fand sich bei richtig geschlossenem Zwerchfell. Als weitere ungemein seltene Verbildung ist die Verlagerung der linken Niere aus dem Bereich des Thorax hinaus zu benennen.

Die totale Wirbelsäulenspaltung, wie sie hier vorlag, zeichnet sich aus durch eine erhebliche Asymmetrie, sie führte auf der linken Seite der geteilten Wirbelsäule zu einer sehr merkwürdigen Anpassung, ja, zu einer Ausdifferenzierung fast im Sinne einer vollkommen neuen Wirbelsäule mit einem Kreuzbein, das schräg über der linken Darmbeinschaufel zu liegen kam und mit dieser

Darmbeinschaufel mehr oder weniger syndesmotisch verwuchs. Viel weniger vollkommen differenzierte sich die rechte Hälfte des gespaltenen Wirbelsäulenabschnittes aus. Darüber gibt das Röntgenbild deutlichen Aufschluß, aber auch hier hat eine unvollkommene Kreuzbeinbildung schließlich zur syndesmotischen Verbindung mit der rechten Darmbeinschaufel geführt. Das Becken gewann dadurch eine sehr flache Gestaltung mit einer Auswärtswendung der Hüftpfannen und mit einer Annäherung der Sitzbeinhöcker aneinander, wodurch das Verhältnis der sogenannten Anchipodie erreicht wurde. Es war also hier eine sogenannte Anchipodie durch dies ganz ungewöhnliche Verhalten der Wirbelsäulenmißbildung zustande gekommen.

Der Prolaps des Dickdarms entspricht in diesem Falle etwa den Ausführungen, wie sie von Gg. B. Gruber im Verlauf seiner Vorweisung der totalen Wirbelsäulenspaltung für den von R. v. Hülsen bearbeiteten Fall gemacht worden sind. Es handelt sich um einen Darmvorfall ohne Darmekstrophie, und zwar um ein Verhältnis, wie es in den von Feller und Sternberg angegebenen Möglichkeiten, die sie durch schematische Zeichnungen uns nahe zu bringen suchten, noch nicht berücksichtigt worden ist. Man kann wohl erschließen, wenn man dieses Vorkommnis mit den bisherigen Nachrichten über totale Wirbelsäulenspaltungen vergleicht, daß hier eine Handhabung für die Annahme gefunden ist, es sei die manchmal gefundene Darmekstrophie einer sekundären Öffnung des Darmes in das Feld der Medullarplatte zu danken. Daß gelegentlich ein Fortbestand des Schwanzdarmes zusammen mit Fehlbildung im Urogenitalreich auftritt, ist sehr ausführlich von Gg. B. Gruber dargetan worden. Ungewöhnlich ist die in diesem Falle bis zur Unkenntlichkeit fortgeschrittene Hypoplasie der Blase und der totalen Atrophie Ureteren. Daß die Blase angelegt war, dürfte auch aus der guten Ausbildung der vorderen Bauchwand mit den drei Ligamenta vesico-umbilicalia hervorgehen. Die Unterentwicklung der Nieren findet sich beim Status dysrhaphicus nicht so selten, ihr Gewebsbild entspricht einem bekannten Befund bei Nierenhypoplasie (Giordano).

Schließlich ist darauf hinzuweisen, daß die Ektopie der linken Niere in diesem Falle wohl absolut abhängig war von der Kyphoskoliose bei Spaltung des unteren Wirbelsäulenabschnittes. So geriet der obere Nierenpol außerhalb des Brustkorbes unter die Körperbedeckung und ragte bis in das Weichteilfeld zwischen den beiden Wirbelsäulenanteilen vor. Meines Wissens ist solche fast extra somatische zu nennende Dystopie der Niere eine durchaus vereinzelte Erscheinung. In seinen Bearbeitungen der Fehlbildungen der Harnorgane nennt Gg. B. Gruber solches Vorkommen nicht.

Über die Ursache solcher Fehlbildungen weiß man nichts zu sagen. Da in diesem Falle schon das erste Kind der Mutter schwer mißbildet gewesen sein soll, liegt vielleicht ein gewisser Hinweis dafür vor, daß auch ungünstige Erbeinflüsse an der vorliegenden Entwicklungsstörung im Spiele waren.

Schrifttum.

Gg. B. Gruber: Ungewöhnliche neurenterische Kommunikation bei Rhachischisis anterior und posterior. Virch. Arch. f. pathol. Anat. u. Physiol. 247. 401. 1923.

— Zur Frage der neurenterischen Öffnung bei Früchten mit vollkommener Wirbelspaltung. Zeitschr. f. Anat. u. Entwicklungsgesch. 80. 433. 1926. Vorweisungen zur Frage der totalen Wirbelsäulenspaltung mit und ohne Darmekstrophie.

Lehmann-Facius: Dorsalspaltung des Darmes bei Rhachischisis. Frankfurter Zeitschr. f. Pathol. 31. 1925.

Werner Meyer: Zur Kenntnis medial-schizosomatischer Früchte, ein Beitrag zur Frage des Status dysrhaphicus. Ztschr. f. menschl. Vererbungs- und Konstitutionslehre. Bd. 23, Heft 2. 1939.

R. Spanner: Untersuchungen zur Genese der Rhachischisis ant. und post. mit Berücksichtigung der Kraniorhachischisis. Z. Anat. 85. 1925.

H. Wepner: Status dysrhaplicus und Nierenfehlbildungen. Dr.-Dissertation Göttingen 1940.

Giordano: Histologische Bilder und pathogenetische Deutung der kongenitalen Nierenhypoplasie. Verhandl. d. Dtsch. Pathol. Gesellsch., 31. Tgg., 1939.

Lebenslauf.

Am 10. Dezember 1914 wurde ich in Hannover als Sohn des damaligen Pastors Otto Meyer in Brelingen, jetzt Diakonissenhausvorsteher in Hannover, geboren. Am humanistischen Kaiserin Auguste-Viktoria-Gymnasium in Hannover-Linden bestand ich Ostern 1934 die Reifeprüfung. Danach studierte ich in Göttingen Medizin und bestand nach fünf Semestern die ärztliche Vorprüfung. Nach vorübergehendem Studium in Hamburg begann ich im Juli 1939 mein Staatsexamen. Nach Bestehen meines sechsten Faches wurde ich am 26. August 1939 am ersten Mobilmachungstage eingezogen. Am 17. September bekam ich meine Notapprobation nach Warschau nachgeschickt. Ich wurde dann von der Infanterie zu einer Sanitätsabteilung versetzt und bin jetzt als Truppenhilfsarzt in einem Infanterie-Bataillon in Norwegen tätig.